




治療戦略と長期予後観察の一例

SFA 起始部のランディングに悩む CTO 病変に対し
ゴア® バイアバーン® スtentグラフトを用いて
EVT を完遂し、2年経過を観察した一例



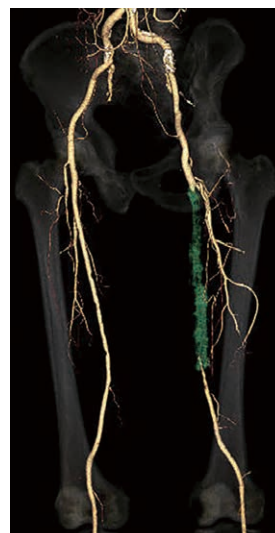伊元 裕樹 先生
福岡和白病院

はじめに

末梢動脈疾患 (PAD) における最も病変頻度の高い大腿膝窩動脈領域において、長区間病変は血管内治療 (EVT) の大きな問題点の一つである。デバイスの開発や手技の向上により初期成功率は非常に高くなったものの、血行再建後の開存率に関しては現在も解決されていない問題点として挙げられる。

バイアバーン® スtentグラフトは発売より3年以上が経過し、Japan IDE 試験では平均病変長 21.8 cm の長区間病変に対し使用され、1年の一次開存率が 88.1%、2・3・4・5年の TLR 回避率がそれぞれ 87.2%・86.0%・83.4%・79.1% と長期においても良好な成績であることが報告されている。¹

ただし、良好な成績を得るために病変をフルカバーすることの重要性が発売当初より推奨されており、今回 SFA 起始部にプラークを伴う閉塞病変に対しバイアバーン® スtentグラフトを用いて EVT を行った症例を提示する。



症例提示

1 患者背景・病変背景

- 年齢：80代
- 性別：男性
- リスク因子：高血圧症, 過去の喫煙歴
- Rutherford 分類：Class 3
- 治療前 ABI：右 1.13/左 0.67
- 対象病変部位 (図1)：左 SFA 閉塞 (病変長約22 cm)
- TASC II 分類：D

2 治療戦略

右 CFA 穿刺による contralateral approach にて direct IVUS crossing および IVUS ガイドに antegrade wiring を行い、sub-intimal tracking であれば distal puncture による bi-directional approach を構築。病変長が20 cm 長超えのため DCB は適応外であることから、拡張良好であれば POBA のみにて終了し、不良であれば scaffold を追加することとした。

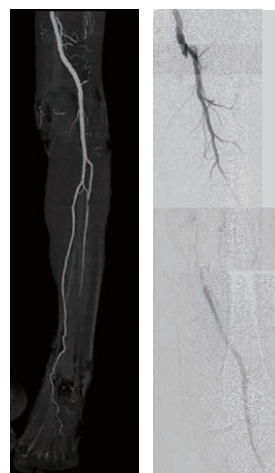

図1 術前

3 手技内容

1. 右 CFA を穿刺し、6 Fr. ガイディングシース (90 cm 長) を 4 Fr. JL1.0 造影カテ + 0.035 inch ガイドワイヤー (先端形状 1.5 mm-J) を用いて cross-over。
※筆者は、SFA-CTO の場合に、IVUS で intra-plaque であることが確認できた部位までガイディングシースを挿入することが多いため、比較的長いガイディングシースを選択している。
2. IVUS をバックアップにて 0.014 inch ガイドワイヤー にて antegrade wiring を開始したが、すぐに sub-intimal へ迷入したことから IVUS ガイドに CTO 用 0.014 inch テーパーガイドワイヤーにて intra-plaque へ wiring。
3. direct IVUS crossing と IVUS guidance wiring を繰り返すが、途中で intra-plaque へ戻すことが困難となった。
4. frontal pop.A. puncture (OMOTE Hiza-pun.) を行い、0.014 inch ガイドワイヤー → マイクロカテーテルを挿入。
5. 閉塞近位部で CTO 用 0.014 inch テーパーガイドワイヤー にて 6 Fr. ガイディングシース内への rendez-vous に成功。
6. 6 Fr. ガイディングシース内でマイクロカテーテルへ再度 rendez-vous を行い externalization。
7. IVUS にてほぼ全て intra-plaque wiring であることを確認し、径 4.0/長 150 mm セミコンバルーンにて拡張。
8. 径 6.0/長 150 mm 高圧バルーンにて追加拡張したが血流改善に乏しく、BTK は良好な one straight line が確保されていたことからバイアバーン® スtentグラフトを留置することとした。
9. IVUS にて遠位部のヘルシーな部分をマーキングし、バイアバーン® スtentグラフト径 6.0/長 250 mm を留置 (図2)。
10. 径 6.0/長 150 mm 高圧バルーンにて P3 segment の穿刺部止血を兼ね長時間拡張し、バイアバーン® スtentグラフト内を高圧拡張。
11. 造影上は良好な血流改善を得られたが、IVUS では SFA 起始部にプラーク残存を認めた (図3)。
12. プラークをフルカバーするため、SFA 起始部にバイアバーン® スtentグラフト径 6.0/長 50 mm を追加留置 (図4)。
13. 径 6.0/長 150 mm 高圧バルーンにて高圧拡張を追加し、DFA の血流も問題がないことを確認して手技終了 (図5)。

4 使用デバイス

- ガイディングシース 6 Fr., 長さ 90 cm
- ガイドワイヤー 0.014 inch, 長さ 300 cm 1本
0.014 inch, 長さ 190 cm (CTO 用テーパー) 1本
- マイクロカテーテル 長さ 60 cm
- スtent バイアバーン® スtentグラフト 径 6.0/長 250 mm 1本
バイアバーン® スtentグラフト 径 6.0/長 50 mm 1本
- バルーン 径 4.0/長 150 mm セミコンバルーン 1本
径 6.0/長 150 mm 高圧バルーン 1本
- IVUS

5 治療のポイント

SFA の長区間病変で BTK に少なくとも良好な one straight line が確保されていること、“distal” にランディングゾーンが有されていること、6.0 mm 以上のバイアバーン® スtentグラフト留置が可能な血管径であること、以上全てを満たす場合の scaffold としてバイアバーン® スtentグラフトは長期的に高い開存率を期待できると考える。

6 臨床経過

<左 ABI>

EVT 前	0.67	6か月後	1.19	18か月後	1.10
EVT 翌日	1.23	12か月後	1.20	24か月後	1.18
1か月後	1.17				

他院でシロスタゾールを開始され保存的経過観察となっていた症例で、Class 2~3の間欠性跛行残存に対する積極的治療希望にて EVT を行ったが、EVT 後2年以上を経過した現在まで良好な経過を辿っている。

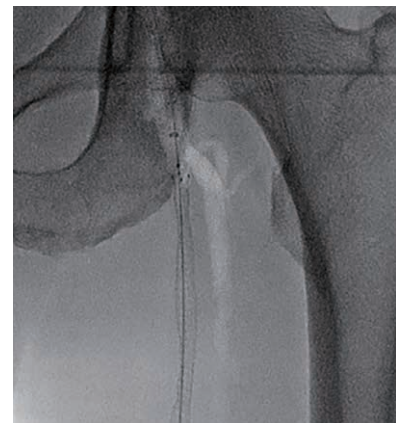
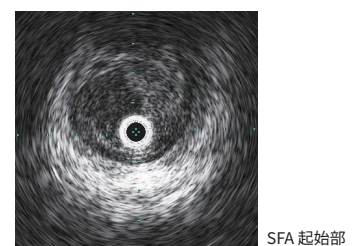
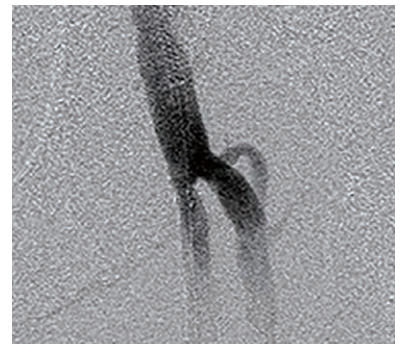
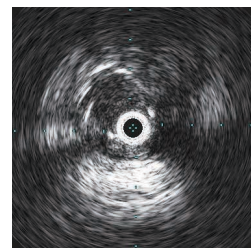


図2 ゴア® バイアバーン® スtentグラフト 径6.0/長250 mm を留置



SFA 起始部



ゴア® バイアバーン® スtentグラフト 近位端

図3 術中 SFA 起始部にプラーク残存

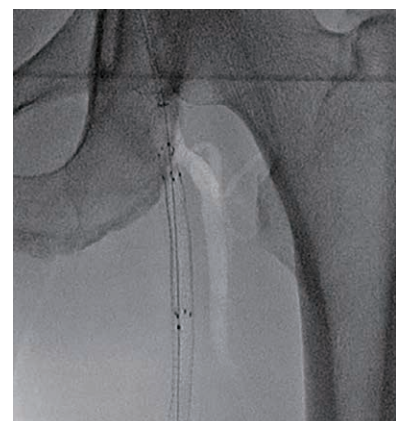


図4 術中 SFA 起始部ゴア® バイアバーン® スtentグラフト 径6.0/長50 mm を追加留置

最後に

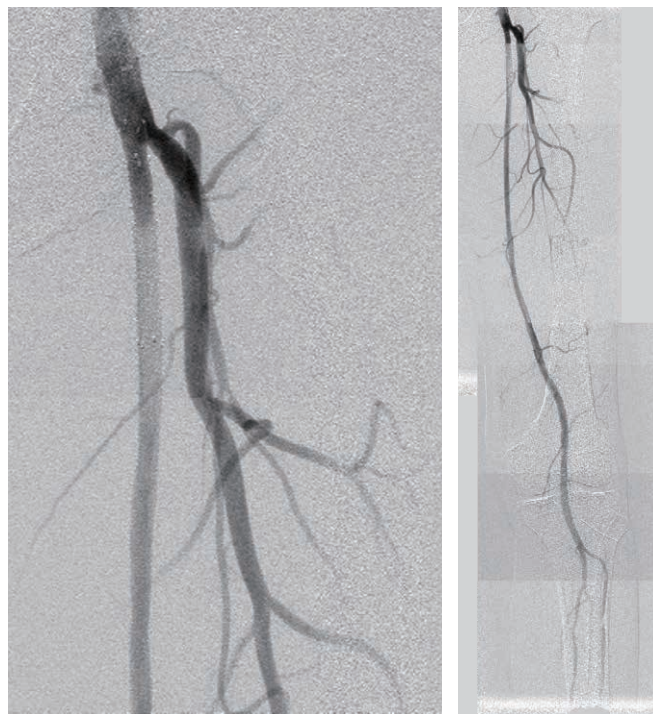今回、バイアバーン® スtentグラフトを用いて SFA 起始部のランディングに悩む CTO 病変に対する EVT を報告させていただいた。現在、SFA に対する EVT の finalized device が多数あり、術者として選択に困られている先生方も少なくないと思われる。筆者自身は、DCB 発売前より CTO でも POBA のみで終了していたことも多く、現在でも可能な限り scaffold を避けるよう手技を行っている（そのためには intra-plaque wiring が重要であると考え）。しかし、実際には scaffold を必要とする病変が少なからずあり、その際に「⑤ 治療のポイント」で記載した条件を満たしている場合には積極的にバイアバーン® スtentグラフトを選択している。

また、バイアバーン® スtentグラフト留置後の閉塞に対する懸念に関して、留置条件を満たした場合の開存率および閉塞率の成績は過去のデータで示されている。²

あらゆるデバイスに共通することではあるが、デバイスの特性を理解し、最大限の効果を発揮できるよう使用することも我々 interventionalist が有すべき技量の一つであると筆者は考える。

1 Yamaoka T, VIABAHN the latest real world clinical data from Japan to the world PMS 1Y/ IDE 5Y VIABAHN 治験市販後調査から:JETTALKs ONAIR 2020.

2 Ohki T, Kichikawa K, Yokoi H, et al. Outcomes of the Japanese multicenter Viabahn trial of endovascular stent grafting for superficial femoral artery lesions. Journal of Vascular Surgery 2017;66(1):130-142.e1.



LAO view

AP view

図5 最終造影



※ QRコードから治療
前後の造影動画を
ご覧いただけます

<https://bcove.video/3cD1Ceg>

販売名：ゴア® バイアバーン® スtentグラフト 承認番号：22800BZX00070000 一般的名称：ヘパリン使用中心循環系stentグラフト（ヘパリン使用血管用stentグラフト）

この資料は医療関係者の方向けです、それ以外の方への再配布はご遠慮ください。製品のご使用前には必ず添付文書をお読みください。

本稿に記載した転帰および所見は、個々の症例経験および治療患者に基づくものです。本稿には添付文書に示された手順のすべてが記載されていない場合があります。本稿は添付文書、または医療提供者の教育、訓練、専門的な判断の代替となるものではありません。患者管理および医療技術の利用に関する意思決定は、すべて医療提供者の責任において行われるものとなります。

ゴア、GORE、バイアバーン、VIABAHNおよび記載のデザイン（ロゴ）は、W. L. Gore & Associates の商標です。

© 2021 W. L. Gore & Associates, Inc. / 日本ゴア合同会社 2166006-JA MARCH 2021

製造元 **W. L. Gore & Associates, Inc.**

製造販売元 **日本ゴア合同会社**
メディカル・プロダクツ・ディビジョン

〒108-0075 東京都港区港南1-8-15 Wビル
T 03 6746 2560 F 03 6746 2561 gore.co.jp

